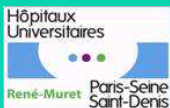

# Détersion des plaies chroniques par sérum physiologique/oxygène pressurisé

## Observation d'un cas en gériatrie



P. Contri, S. Ikhefoulma\*, C. Michel, V. François\*, R. Ratiney

Service de pharmacie, \*Service de médecine gériatrique, Hôpital René Muret, HUPSSD, APHP, 93270 Sevrans

### Introduction

Utilisation d'un nouveau dispositif médical dans le cadre de la prise en charge d'une plaie chronique en phase de détersion chez un patient hospitalisé en SSR gériatrique suite à l'échec d'un traitement standard.

### Objectifs

Mesurer l'impact clinique d'une détersion par oxygène / sérum physiologique pressurisé (Jetox®) sur une escarre talonnière stade 3, fibrineuse, dans le but d'apprécier le bénéfice de cette technique et comparer à une prise en charge standard.

### Matériel et méthode

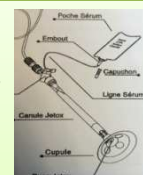Mr A. 84ans, non fumeur, avec antécédents cardiaques (cardiopathie ischémique), diabétique, hospitalisé pour une prise en charge d'une escarre talonnière stade 3.

Etude en deux temps

**Phase 1 :** J1 à J30 : traitement standard (détersion par curette et pose d'un alginat)






**Phase 2 :** J31 à J36: Jetox® quotidien (débit à 12L/min) et alginates. Détersion par irrigation de la plaie pour faciliter l'élimination de la fibrine.

**Evaluation de l'efficacité:** Des mesures planimétriques et des photos ont été prises afin d'effectuer un suivi de la plaie en phase 2 et d'objectiver l'intérêt du Jetox® dans la phase de détersion.



### Résultats:

#### Détersion de plus de 95% de la plaie après 5 jours de traitement

Phase 1		Phase 2				Phase 3
		J1 Jetox®	J3 Jetox®	J5 Jetox®	J6 Jetox®	
Temps du soins	Environ <b>15min</b> (curetage + pansement)	<b>30min</b> totalité du soin de la préparation du patient à la mise en place d'un alginat dont <b>15min</b> de détersion au Jetox®				Relais Pansement Urgoclean®
Traitement antalgique	Palier 3 Per os	Xylocaïne® spray		Aucun traitement sensation de picotements à 13 min		Aucun
Maintien d'une peau péri-lésionnelle saine, non inflammatoire.						
Pas d'amélioration 		J1 post traitement 	J4 post traitement 		Bourgeonnement de la plaie 	

The use of Jetox® allowed an effective detersion thus relaunching the healing process which had failed for over a month. Less traumatic than curette, treatments have been carried out only with local analgesia and elimination of a pretreatment in stages 3. Simplicity of use after short training is very appreciated by caregivers. Awareness on the spread of body fluids seems necessary to minimize the risks of infection via projections. This method confirmed its effectiveness in two other patients.

### Discussion et conclusion

L'usage du Jetox® a permis une détersion efficace relançant ainsi le processus de cicatrisation qui avait échoué depuis plus d'un mois. Moins traumatique que la curette, les soins ont été réalisés avec une analgésie locale et suppression d'un pré-traitement par palier 3. La simplicité de la méthode après une formation de courte durée est très appréciée des soignants. Une sensibilisation sur la projection des liquides biologiques semble nécessaire pour minimiser les risques infectieux via les projections. Cette méthode a confirmé son efficacité chez deux autres patients.